

CASOS CLINICOS

Anomalía de Ebstein de la válvula tricúspide. Reporte de un caso

Ebstein's anomaly of the tricuspid valve. A case report

Marcio Concepción Z^a, Daniel Aguilar V^b, Santiago Carranza L^c, Alix Arce C^d

RESUMEN

Introducción: La anomalía de Ebstein constituye menos del 1% de todas las cardiopatías congénitas. Consiste en el desplazamiento inferior de la válvula tricúspide anómala hacia el ventrículo derecho.

Reporte: Paciente varón de 8 años de edad, procedente de Trujillo, con diagnóstico de enfermedad de Ebstein al mes de edad, que ingresa por emergencia presentando cianosis y dolor torácico. **Discusión:** En la anomalía de Ebstein la gravedad de los síntomas y el grado de cianosis dependen del grado de desplazamiento de la válvula tricúspide. Los síntomas pueden ser leves o no aparecer hasta la adolescencia o la edad adulta.

Palabras claves: Anomalía de Ebstein, válvula tricúspide, anomalía congénita, niño.

SUMMARY

Background: The Ebstein anomaly is less than 1% of all congenital heart defects. It consists in the displacement of an anomalous tricuspid valve into the right ventricle. **Report:** Male patient, 8 years old from Trujillo, with a diagnosis of Ebstein disease at 1 month of age, admitted for emergency with cyanosis and chest pain presenting. **Discussion:** The Ebstein anomaly is less than 1% of all congenital heart defects. It consists in the down displacement of an anomalous tricuspid valve into the right ventricle

Keywords: Ebstein's anomaly, tricuspid valve, congenital abnormality, child

INTRODUCCIÓN

La anomalía de Ebstein de la válvula tricúspide es una malformación congénita relativamente rara, representando menos del 1% de todas las cardiopatías congénitas, con una incidencia de 1 por cada 20 000 recién nacidos vivos^{1,2}. En esta enfermedad la válvula tricúspide anómala se encuentra desplazada hacia abajo y adosada a la pared del ventrículo derecho. El tejido de la válvula tricúspide es displásico y la porción inferior de las valvas septal e inferior son las que se adhieren a la pared ventricular, de tal manera que el ventrículo derecho se divide en dos partes, una parte superior (parte atrializada) se continúa con la aurícula derecha y la parte inferior se encuentra en forma

ventricular normal pero con dimensiones menores. La aurícula derecha estará dilatada en grados variables que van desde crecimientos moderados hasta enorme dilatación³. En esta anomalía suele presentarse hipoplasia funcional del ventrículo derecho e insuficiencia tricuspídea. Asimismo existe una comunicación interauricular, originando un cortocircuito auricular de derecha a izquierda².

La etiología es desconocida y en la mayoría de los casos parece ser multifactorial³. Se han encontrado como importantes factores predisponentes para padecer esta malformación cardiaca la administración de medicamentos psicoactivos durante el embarazo, en particular el litio y la hidantoína, sobre todo si se consumen en el primer trimestre⁵. Se han descrito casos de anomalía de Ebstein familiar¹.

El cuadro clínico depende del grado de desplazamiento de la válvula tricúspide³. La forma de presentación grave neonatal se sospecha por cianosis, insuficiencia cardiaca y cardiomegalia. La cianosis puede ser extrema, mejorando gradualmente a medida que disminuyen la resistencia arterial pulmonar y el cortocircuito derecha-izquierda durante las primeras semanas de vida. En edades posteriores a menudo el niño puede permanecer asintomático y el diagnóstico realizarse a partir de auscultación anómala, que no necesariamente será un soplo, sino que pueden auscultarse ritmos en tres o cuatro tiempos, muy

a,b Estudiantes de 5to año de la Facultad de Medicina de la Universidad Nacional de Trujillo

c Médico Residente de Primer Año de Pediatría del Hospital Belén de Trujillo

d Médico Pediatra del Hospital Belén de Trujillo, Docente de Pediatría de la Universidad Nacional de Trujillo

evocadores de esta patología, sin que se asocien necesariamente a insuficiencia cardíaca. En las formas intermedias debe tenerse en cuenta la presencia de cianosis, disnea, fatiga al esfuerzo, intolerancia al ejercicio, palpitaciones, arritmias o insuficiencia cardíaca ⁴.

El diagnóstico definitivo se realiza con ecocardiografía, la radiografía de tórax evidencia una cardiomegalia con o sin signos de congestión pulmonar, y el electrocardiograma muestra una onda P picuda y amplia, asociada a bloqueo de rama derecha del haz de His⁴. Aunque tanto la forma anatómica de la anomalía de Ebstein, como su expresividad clínica son de muy variable gravedad, son factores de mal pronóstico, la forma de presentación grave neonatal, defectos cardíacos asociados, insuficiencia cardíaca congestiva de clase funcional III o IV, cirugía cardíaca, cardiomegalia extrema y poliglobulia ⁹.

REPORTE DEL CASO

C.Ch.F, varón de 8 años y 3 meses de edad, procedente de Trujillo-Perú, con diagnóstico de Anomalía de Ebstein con insuficiencia tricuspídea severa desde el mes de vida, con control médico irregular, quien es traído a emergencia por dolor torácico de presentación brusca y cianosis. Antecedentes: nació a término con peso y talla adecuados, con cianosis generalizada, (Sat O₂ de 84-85% ambiental), que luego se hacía evidente con la lactancia y el llanto y en años posteriores con el ejercicio físico intenso. Desde los 4 años de edad, se asocia cansancio a grandes esfuerzos y a la fecha a medianos esfuerzos. A la edad de 2 años y 9 meses es transferido al Instituto Nacional de Salud del Niño (INSN), donde se corrobora el diagnóstico. A los 6 años presentó episodio de palpitaciones, primer motivo de observación en sala de emergencia resolviéndose espontáneamente. Primo materno de segunda línea con diagnóstico de cardiopatía congénita cianótica no especificada. No hospitalizaciones previas. Al examen físico: F.C: 171 lat/min, F.R: 34 resp/min, P.A: 90/65 mmHg y SatO₂: 89 % a FiO₂ 21%; T/E: < P5, lúcido, con cianosis perioral en reposo, hipocratismo digital, ruidos cardíacos rítmicos, regulares, con desdoblamiento del segundo ruido y soplo sistólico III/VI no irradiado en foco tricuspídeo. Resto del examen no contributivo. Ecocardiograma (22-01-2009, a los 2 años 9 meses de edad en INSN): Anomalía de Ebstein grado severo, foramen oval permeable, hipoplasia del tronco pulmonar y ramas, regurgitación tricuspídea severa y dilatación severa de cavidades derechas. Radiografía de tórax

(fig. 1) y EKG (fig. 2) tomados en la emergencia. Tratamiento recibido: Amiodarona: 5 mg/Kg por infusión cada 12 h, luego 115 mg vía e.v 1 vez al día por 2 días; asociado a dosis única de Furosemina: 30 mg vía e.v. Con evolución clínica favorable, es dado de alta a las 48 h con amiodarona 120 mg vía oral c/12h por 4 días y posterior control ambulatorio.

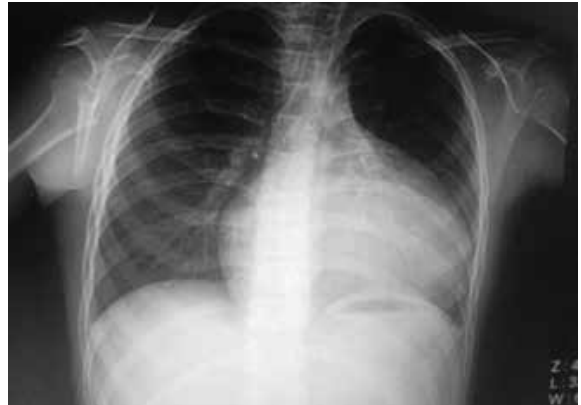

Figura 1: Cardiomegalia de predominio izquierdo. Leve obturación de senos costofrénicos. Campos pulmonares neumatizados. Vasculatura pulmonar parenquimal de aspecto habitual.

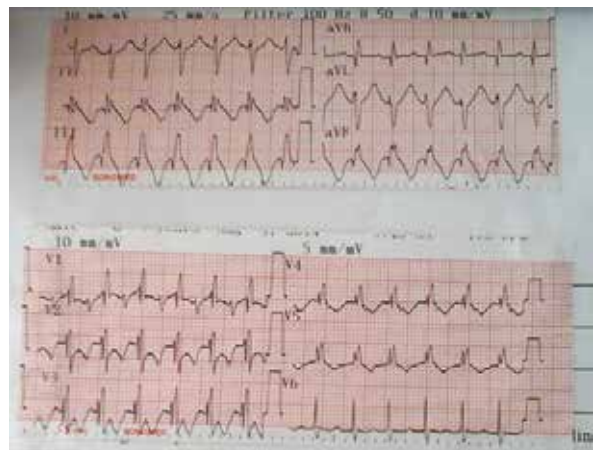


Fig.2: FC: 167/min, QRS: +135°. Taquicardia con qRs ancho, bloqueo completo de rama derecha del haz de His e hipertrofia ventricular derecha.

DISCUSIÓN

La anomalía de Ebstein de la válvula tricúspide es una cardiopatía congénita cianótica extremadamente rara que afecta por igual a ambos sexos. La mayor parte de los casos suelen ser esporádicos y el mecanismo de transmisión identificado es poligénico multifactorial⁵. La gravedad de los síntomas y el grado de cianosis dependen del grado de desplazamiento de la válvula tricúspide y de la gravedad de la obstrucción del

infundíbulo de salida del ventrículo derecho. Los síntomas pueden ser leves o no aparecer hasta la adolescencia o la edad adulta. La presencia de un cortocircuito de derecha a izquierda da lugar a cianosis y policitemia. Las pulsaciones venosas yugulares pueden estar normales o aumentadas en los pacientes con insuficiencia tricuspídea. Suele auscultarse un soplo holosistólico en estos pacientes sobre casi toda la porción anterior del hemitórax izquierdo, así como un desdoblamiento fijo del segundo ruido cardíaco ^{2,6}.

Los neonatos con anomalía de Ebstein se muestran cianóticos poco tiempo después del nacimiento por el escaso flujo de las arterias pulmonares. Las formas graves se distinguen por cardiomegalia masiva, cianosis intensa y soplos sistólicos largos⁷. Los escolares y adolescentes pueden mostrar como síntomas iniciales, cansancio o palpitaciones, debido a taquicardias o por dilatación auricular derecha⁹, tal como presenta nuestro caso reportado.

El diagnóstico de certeza se realiza por ecocardiografía a partir de la sospecha clínica, pudiéndose diagnosticar la mayor parte de las veces en edad neonatal⁹. Con respecto al tratamiento de esta anomalía congénita, existen 2 modalidades, un tratamiento médico y un tratamiento quirúrgico.

Son indicaciones de tratamiento quirúrgico, neonatos críticamente enfermos, pacientes con cianosis grave, insuficiencia cardíaca congestiva, obstrucción del tracto de salida del ventrículo derecho y aquellos con arritmias del síndrome de Wolf Parkinson White que ponen en peligro la vida. El tratamiento médico incluye la administración de prostaglandinas e inotrópicos en el caso de neonatos gravemente cianóticos, adenosina o amiodarona para tratar los episodios agudos de taquicardia supraventricular, lo cual valida el tratamiento usado en el paciente y diuréticos si aparece insuficiencia cardíaca congestiva ².

En nuestro paciente, a pesar de haber sido diagnosticado siendo lactante menor, no llegó a presentar manifestaciones clínicas de deterioro hemodinámico durante esta etapa. Asimismo a pesar de tener defectos cardíacos asociados, no ha habido hasta el reciente ingreso, manifestaciones clínicas de insuficiencia cardíaca congestiva de clase funcional III o IV. La gran cardiomegalia no implica concretamente una insuficiencia cardíaca congestiva, ya que el aumento de tamaño puede estar producido casi totalmente por una aurícula derecha gigante, lo cual parece ser el caso del paciente. Todo lo mencionado podría explicar su evolución no tórpida⁹.

REFERENCIAS BIBLIOGRÁFICAS

1. Moura CM, Rocha S, Ferreira M, Nunes M, Malgahaes M. Anomalia de Ebstein: um Caso com uma Evolução Inesperada. *Rev Port Cardiol* 2008;27(10): 1329-1332
2. Park M. *Cardiología pediátrica*. 3ra Edición. 2003. Editorial Elsevier. España. p 109-111.
3. García O, González C, Cavazos C, Sotelo E, Cavazos M. Anomalia de Ebstein de la válvula tricúspide. Comunicación de un caso clínico y revisión de la bibliografía. *Medicina Universitaria* 2009;11(42):64-68
4. Liao PK, Feldt RH. Clinical profile of Ebstein's anomaly. *Prog Pediatr Cardiol* 1993;2:16-21
5. Hoffman JIE. Cardiopatías congénitas: incidencia y herencia. *Clin Pediatr Nort. Am (ed esp)* 1990;1:23-41
6. Bernestein D. Anomalia de Ebstein de la válvula tricúspide. En: Nelson. *Tratado de Pediatría*. 19va Edición. 2013. Editorial Elsevier. España. p 1646-1648
7. Jaquiss RD, Imamura M. Management of Ebstein's anomaly and pure tricuspid insufficiency in the neonate. *Semin Thorac Cardiovasc Surg* 2007;19:258-63
8. Paranon S, Acar P. Ebstein's anomaly of the tricuspid valve: from fetus to adult: congenital heart disease. *Heart* 2008;94:237-43
9. Rofes AA, Durán SM, Brotons CD, López C, Ferrer J, Comas JM. Anomalia de Ebstein de la válvula tricúspide. A propósito de 35 casos. *Anales Españoles de Pediatría*. Vol.44 N°2,1996.